

# 骨盆骨骼解剖

——ANATOMY AND MOVEMENT OF SPINE——

# 课程安排

-CONESW AEEANGMENT-

## • 启发

通过大家名师的作品引导学习欲望，  
树立审美标准

## • 正课

运动范围  
骨盆骨骼的解剖与运动规律（合理的

## • 练习

胸腔透视图的临摹

## 启发-INSPIRE-

- 作为元素去理解和绘画盆骨的结构，提价加一定的绘画表现。
- 盆腔作为重点三腔之一，生长的特点、性别的区分，是人体孕育生命的精密设计。
- 难点：由于生长特点盆骨的的透视增加了理解和绘画难度。
- 重点：盆骨的凹凸点。

## 人体盆腔

男性耻骨下角：70-75度

女性耻骨下角：90-100度

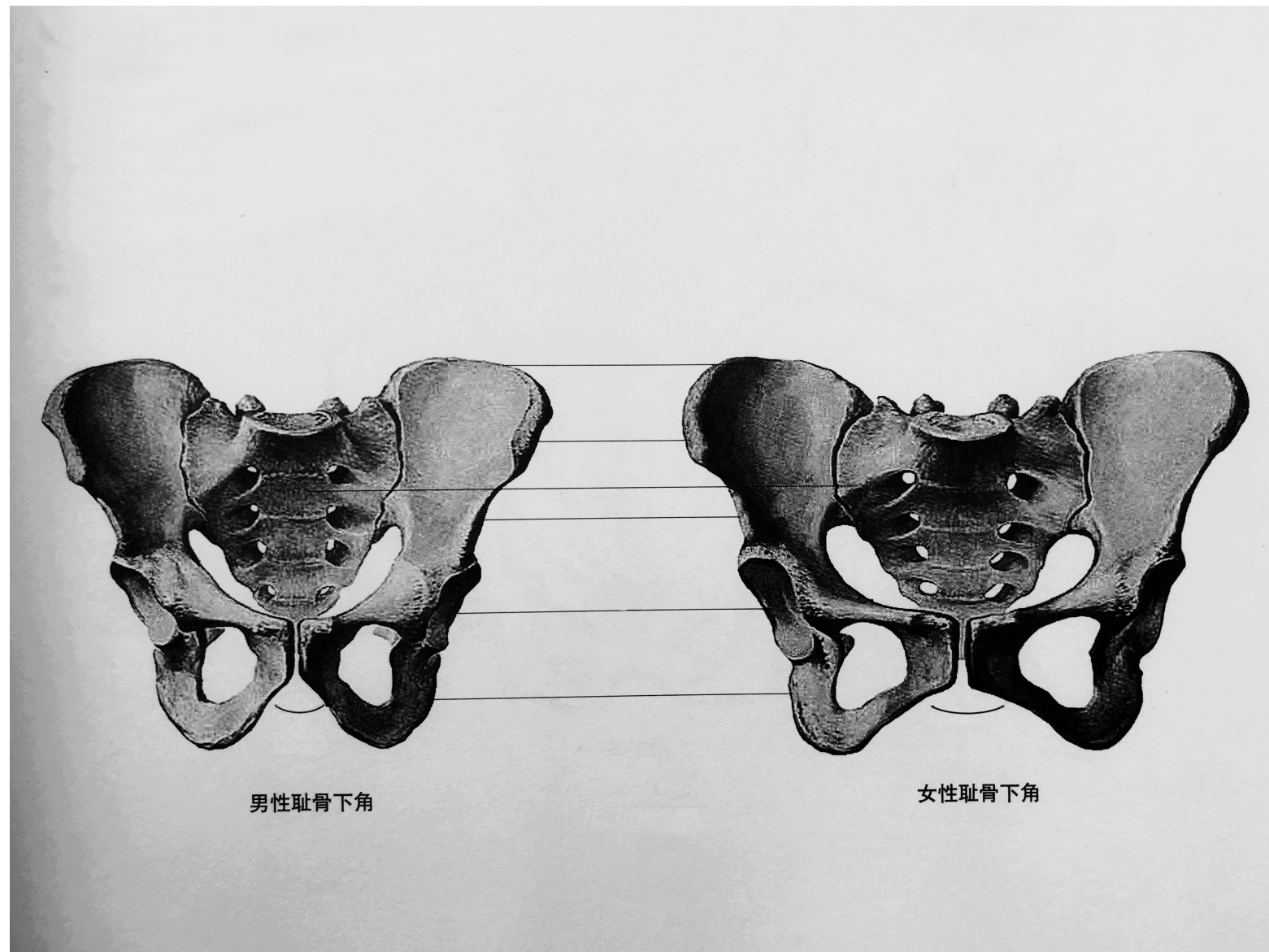
髂嵴 (jī)、

髂前上棘、

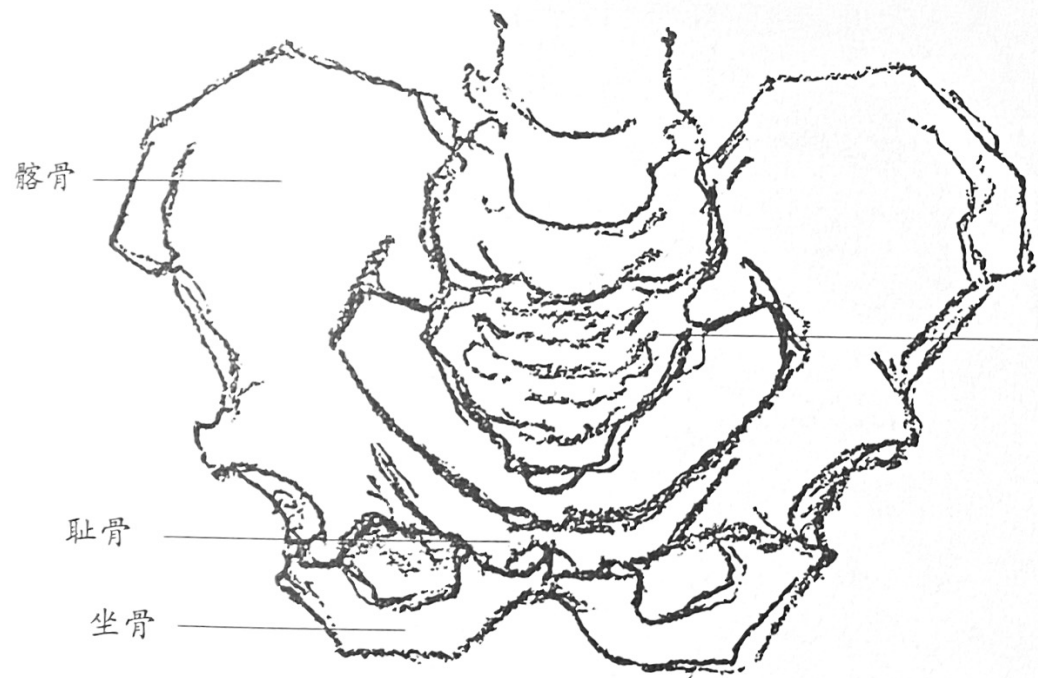骶骨、

髌骨、

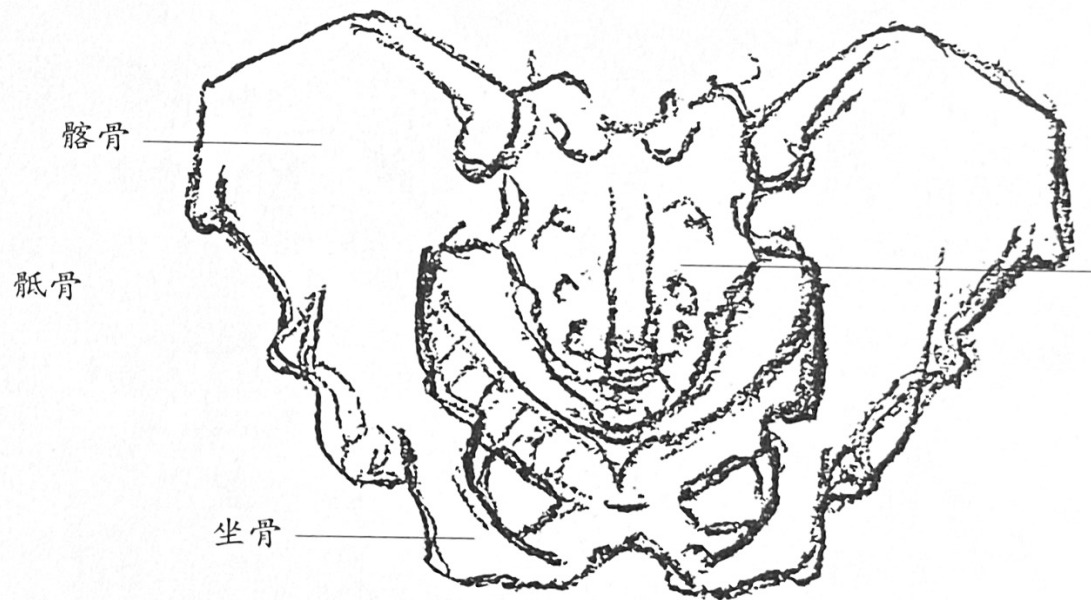
髌臼 (jìu)



## 难点：胸腔的解剖运动

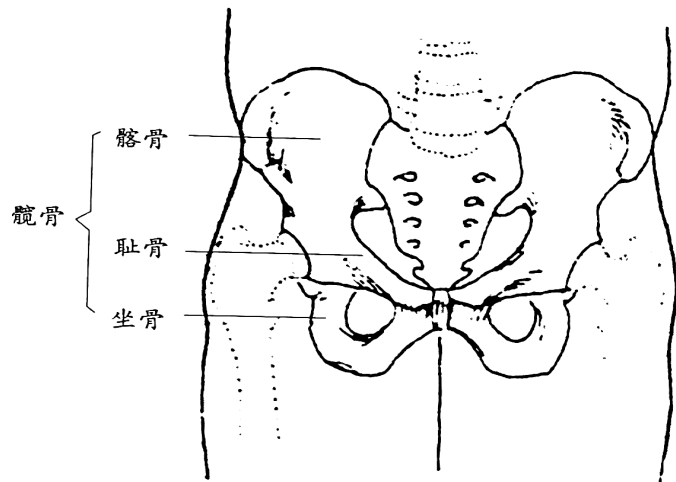


前视图

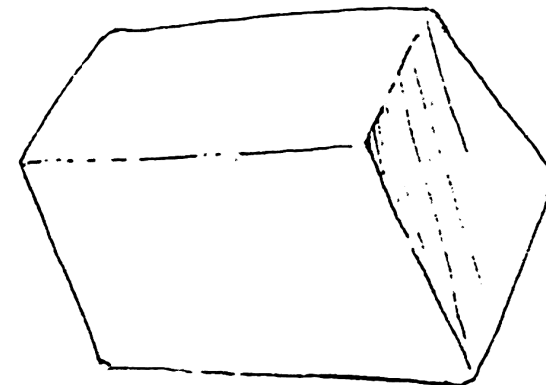


后视图

# 骨盆的解剖运动




骨盆（前面观）



骨盆是一块倾斜的梯形体

## 骨盆几个形体切面图



骨盆（侧面观）



骨盆的构成



## 骨盆的绘画表现

